

REGIONE DEL VENETO - UNITA' LOCALE SOCIO-SANITARIA N. 13
PRESIDIO OSPEDALIERO - DOLO
SERVIZIO DI RADIOLOGIA
PRIMARIO - Dott. ALFREDO GONGOLO
TEL. 041/51.33.228

Paziente DORIGO/PAOLO

Nato il 24/10/1959 M

Richiedente ESTERNO

Nr.archivio 218903

Esami eseguiti: ECOGRAFIA COLLO

in data 24.06.05

Segretaria: Domino G.M.

REGIONI ANTERIORI E LATERALI DEL COLLO.

Non rilievi particolari a carico delle ghiandole salivari sottomandibolari.

La ghiandola tiroidea è regolare per dimensioni, ecostruttura di fondo e mobilità con gli atti della deglutizione.

Al terzo inferiore del lobo di dx si evidenzia formazione ipoecogena ovalare con diametro massimo di circa 1,2 cm. Al campionamento Doppler il nodulo appare scarsamente vascolarizzato.

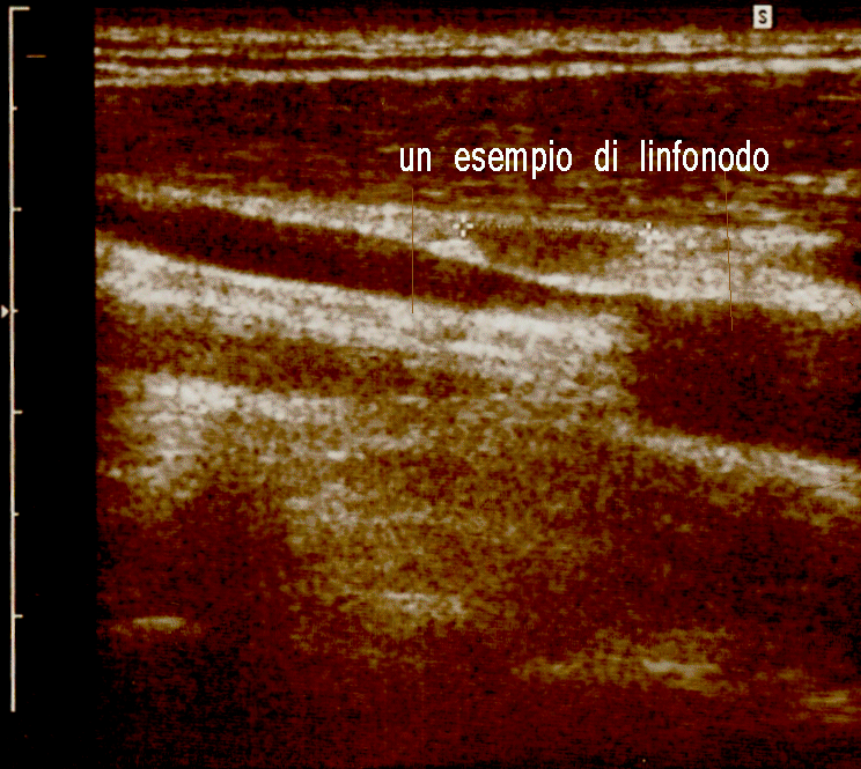Si evidenziano alcuni linfonodi di tipo iperplastico-reattivo nelle sedi latero-cervicali medie e superiori (diametro massimo di circa 1,4 cm ai triangoli carotidei).

Non sono un medico, sono un paziente e un elefante come memoria, anche se han cercato di distruggermela. Ma la hor icostruita quasi perfettamente, pur sotto tortura e pur se afflitto di conseguenza al controllo mentale e sperimentazione nazista di cancellazione di ricordi miei, alla patologia delle amnesie posterograde (dal maggio 2002 in pratica mi ricordo pochissime cose e sempre in sintesi, mentre di prima ricordo molto i dettagli). Pur non essendomi preoccupato più di tanto di questo referto, mi è parso significativo ricordare qui che negli anni '90 ci sono stati più casi di prigioniere e prigionieri con malattie gravi al collo ed alla tiroide. Non so bene cosa questo significhi, e ricordo che mia madre a Livorno mi chiese se avessi male alla tiroide, senza capire perché mi faceva questa domanda. Né conosco se ciò che soffro possa in qualche modo avere qualche relazione con patologie più complesse, ma sono del tutto cosciente della gratuità e statualità di questi problemi di salute che mi affliggono e che costituiscono un'aggiunta al prezzo di sangue e carcere che già ho pagato e per motivi inesistenti. Vorrei asportarmi in ogni caso queste cosette, in particolare questa formazione di 1,2 cm, e sicuramente gli elettrodi o protesi acustiche o microchip sottocutanei, o strutture polimeriche vischiose, che permettono certe "trasmissioni". Paolo Dorigo, 23 settembre 2005

DORIGO PAOLO

H.DOLO(VE) RADIOLOGIA
09.18.58 24.06.05

MI 0.7



un esempio di linfonodo

VF13-5/10.3
Thyroid
100%
22dB RS4
4.0cm 9fps

Measure

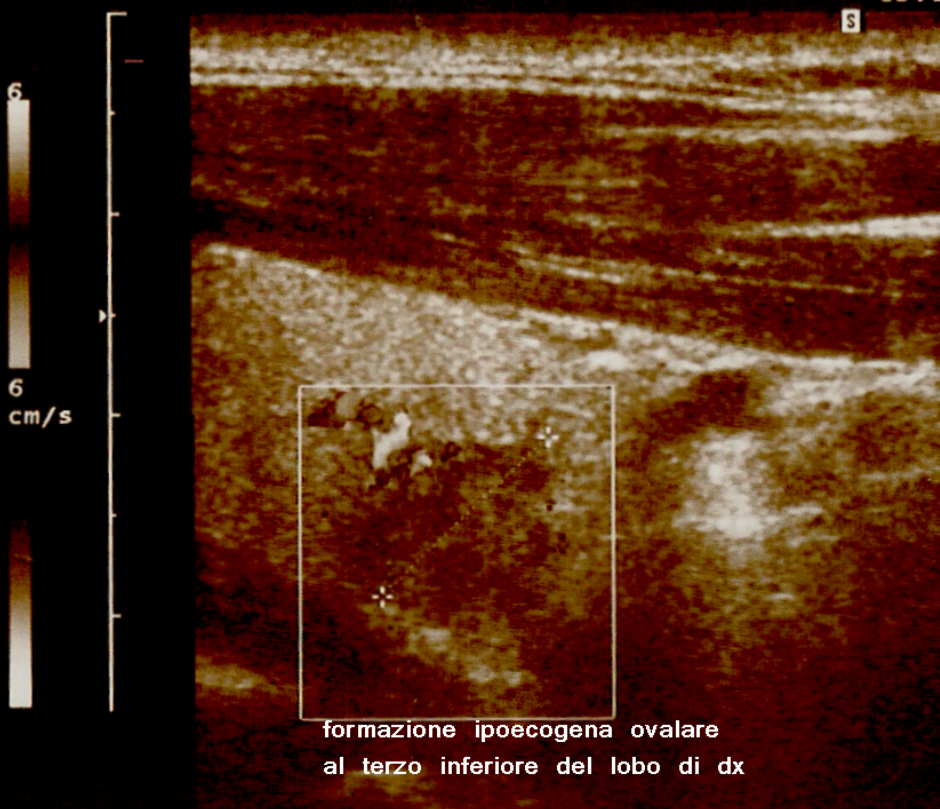


∓ D= 9.1mm

DORIGO PAOLO

H.DOLO(VE) RADIOLOGIA
09.14.23 24.06.05

TIS 1.0
(TIB 1.0)
VF13-5/10.3
Thyroid
100%
30dB RS4
4.0cm 13fps



6
cm/s

formazione ipoecogena ovalare
al terzo inferiore del lobo di dx

CF7.2MHz
PRF1102Hz
F-Low
74dB RS6

Measure



∓ D= 11.4mm